

cosmetic

dentistry _ beauty & science

3²⁰¹⁰

_Fachbeitrag

Ästhetische Frontzahnimplantologie

_Spezial

Der interessante Patient – Teil III

_Lifestyle

Bienvenido a Barcelona

Präzise Diagnostik und perfekte Ästhetik in der Implantologie

Die Balance von Hart- und Weichgewebe mit biologisch integrierter Suprakonstruktion aus Vollkeramik

Autoren Dr. Fred Bergmann, Dr. Ulrich Müller, ZTM Christian Lucka

Einleitung

Patientenanspruch und -wunsch

Eine 55-jährige Patientin konsultierte unsere Praxis mit dem Wunsch, ihre bisherige insuffiziente Brückenversorgung mit einer Zahn-für-Zahn-Versorgung zu ersetzen. Ästhetisch und kaufunktionell sollte die neue Versorgung sich nicht von gesunden natürlichen Zähnen unterscheiden. Ein natürlicher Zahnfleischverlauf im sichtbaren Bereich war der Patientin neben biologisch einwandfreien Materialien sehr wichtig.

Lösung des Falls aus Sicht von Behandler und Zahn-techniker

Die reduzierte Knochensituation und die Anforderung, ein ästhetisch ansprechendes Ergebnis zu erzielen, ließen schnell die Entscheidung zugunsten einer 3-D-Diagnostik fallen, um das vorhandene Angebot von Knochen richtig einschätzen und op-

timal nutzen zu können. Als Augmentationsverfahren kamen grundsätzlich Sinuslift (offen oder geschlossen und ein- oder zweizeitig) sowie Bone Spreading/Splitting sowie Knochenblocktransplantation infrage.

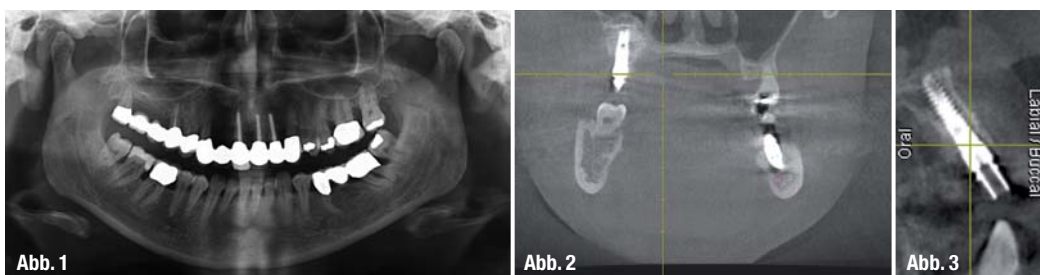
Die dreidimensionale Darstellung des knöchernen Alveolarfortsatzes mit einem Cone Beam CT und die virtuelle prothetische Planung der Implantation führten zu dem eingesetzten Operationsprotokoll. Bei einem hohen Anspruch an die Ästhetik sind vollkeramische Lösungen aufgrund der natürlicheren optischen Eigenschaften sowohl für die Krone als auch das Abutment anderen Materialien vorzuziehen.

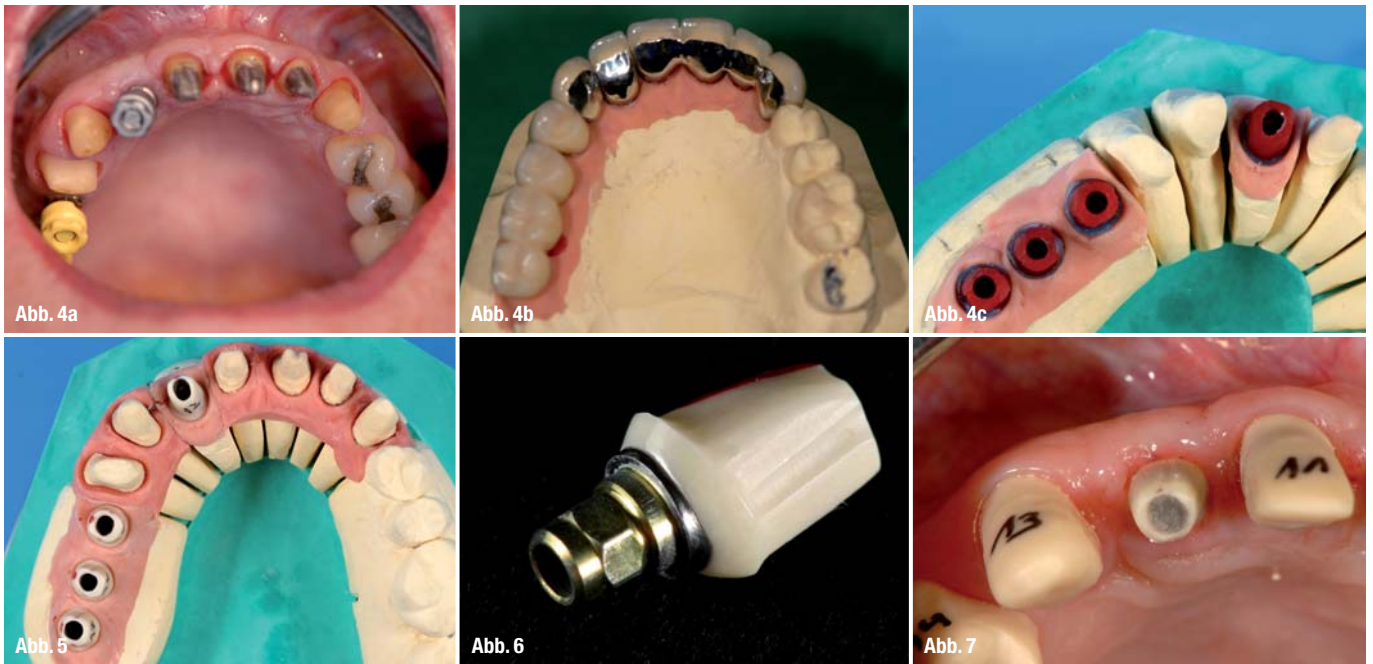
Ein weiterer Vorteil von Keramikabutments ist das individualisierbare Emergenzprofil: Durch den an die Mukosa angepassten Kronenrandverlauf kann ein deutlich subgingival liegender Zementspalt und somit die Irritation des periimplantären Gewebes vermieden werden.

Abb. 1 Ausgangssituation im OPG – 2-D-Analyse.

Abb. 2 Röntgenkontrolle nach der Implantatinsertion zeigt das Ausmaß der Augmentation.

Abb. 3 Röntgenkontrolle nach der Implantatinsertion mit erhaltener bukkaler Knochenwand.





_Methode

Basierend auf der 3-D-Diagnostik wurden ein offener Sinuslift mit lateralem Zugang mittels piezoelektrischer Chirurgie (Piezotom) sowie Bone Spreading/CrestControl im Frontbereich gewählt, um die 6XiVE-Implantate im Ober- und Unterkiefer zu platzieren. Mit der digitalen Planung konnten optimale Implantatpositionen festgelegt und so der Augmentationsaufwand auf das notwendige Minimum beschränkt werden. Die Augmentation und Insertion der Implantate erfolgte zeitgleich.

Nach einer Einheilungsphase von sechs Monaten wurden in die Implantate bereits die definitiven Abutments eingesetzt. Die Abutments und präparierten Zähne wurden mit einer metallverstärkten Acrylbrücke versorgt. Dieses Provisorium diente für sechs Wochen als „Lastverteiler“, um so die Implantate reduziert funktionell zu belasten.

Dieses sogenannte „bone training“ (vermehrte Osteoblastenaktivität durch mechanische Belastung) führt zu funktionellem Remodelling des Knochens an der Implantatoberfläche und trägt somit zur Langzeitstabilität des Hartgewebes bei.

Ein im Team aus Zahnarzt und Zahntechniker entworfener prothetischer Workflow stellte sicher, dass ein und dasselbe Abutment sowohl für das Provisorium als auch für die definitive Versorgung genutzt werden konnte. So wurde ein Abutmentwechsel und eine erneute Irritation der periimplantären Weichgewebe vermieden und maximaler Knochenerhalt erzielt.

_Zusammenfassung

Der Einsatz der 3-D-Diagnostik unterstützte die Planung eines ästhetisch anspruchsvollen implantologisch/prothetischen Falls. Durch die Er-

Abb. 4a Situation vor der Abdrucknahme mit Transferkappen.

Abb. 4b Provisorische metallverstärkte Acrylbrücke auf Situationsmodell.

Abb. 4c Wachsmodellation der individualisierten Abutments.

Abb. 5 Keramische Abutments mit individualisiertem Emergenzprofil auf dem Modell.

Abb. 6 Einzelnes keramisches Abutment aus Zirkonoxid mit Titan-kern.

Abb. 7 Individualisiertes Abutment bei der klinischen Anprobe.

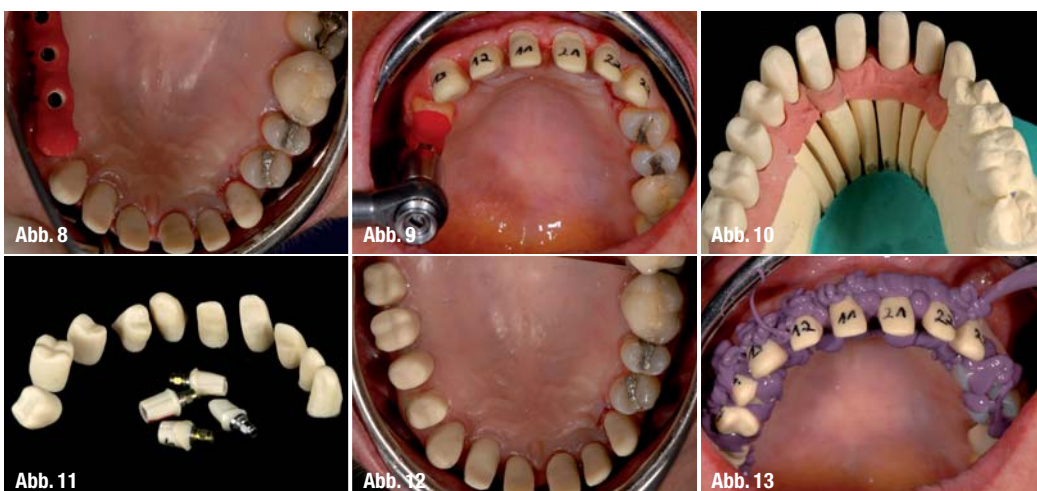


Abb. 8 Übertragungsschlüssel auf den Abutments.

Abb. 9 Überprüfung der Abutmentposition mithilfe des Übertragungsschlüssels.

Abb. 10 CAD/CAM-gefertigte Keramikköppchen als Kronenbasis.

Abb. 11 Keramikabutments und -köppchen vor der Anprobe.

Abb. 12 Anprobe der Abutments und Keramikköppchen.

Abb. 13 Vorbereitung Sammelabdruck.

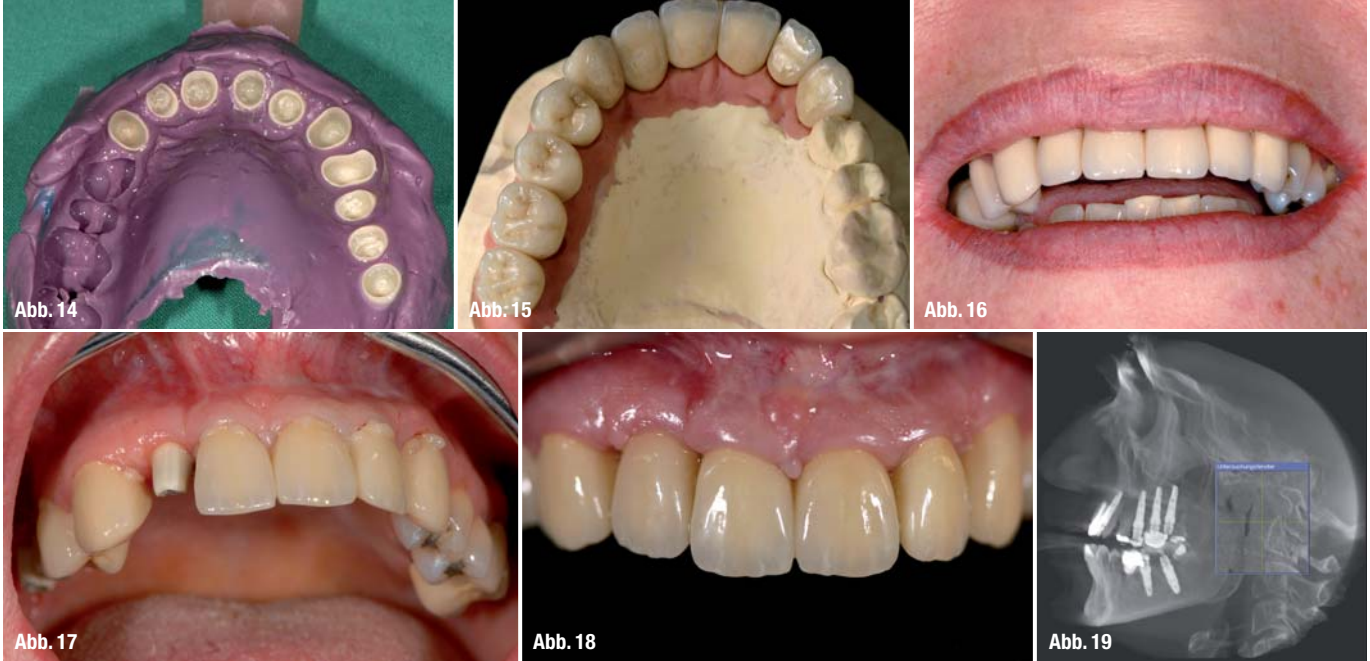


Abb. 14_ Keramikkäppchen im Sammelabdruck.
Abb. 15_ Endgültige Keramikkronen auf dem Meistermodell.
Abb. 16_ Natürliche wirkende Kronen in situ – Anprobe.
Abb. 17_ Zementierung der Einzelkronen.
Abb. 18_ Reizlose Gingivaverhältnisse direkt nach der Zementierung der Keramikkronen.
Abb. 19_ Kontrollaufnahme nach der Fixierung der Keramikkronen – gewebefreundliche Ausgestaltung von Abutment- und Kronenform.

mittlung der optimalen Implantatposition konnten die augmentativen Maßnahmen auf das notwendige Minimum reduziert werden. Mit der Technik des „one abutment – one time“, das an den tatsächlichen Gingivaverlauf angepasste Emergenzprofil, sowie die guten biokompatiblen Eigenschaft der Abutmentkeramik wurde dafür gesorgt, dass das periimplantäre Gewebe durch die Behandlung nur minimal irritiert wird. Mit dem gezeigten Verfahren konnte man den Ansprüchen der Patientin nach einer vollkeramischen, partiell implantatgestützten Einzelzahnversorgung gerecht werden.

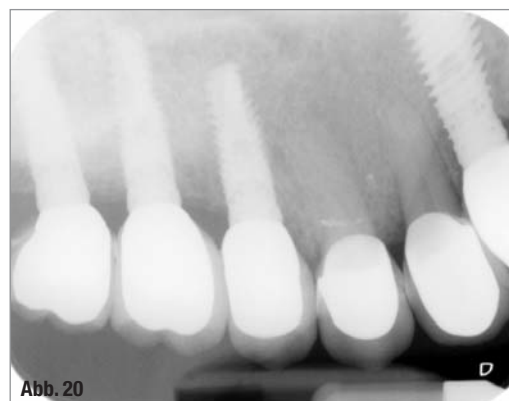
_Abstrakt

Für den ästhetisch-funktionellen Langzeiterfolg in der zahnärztlichen Implantologie sind eine ausreichend dimensionierte bukkale Knochenlamelle (>1mm), keratinisierte Mukosa sowie eine biologisch integrierte Suprakonstruktion von entscheidender Bedeutung.

Das Erfüllen dieser Kriterien für ein prothetisch optimal platziertes Implantat kann vorhersehbar nur nach dreidimensionaler Diagnostik und Auswertung des Knochenangebotes in quantitativer und qualitativer Hinsicht ermittelt werden. In Analogie dieser Ergebnisse kann nun entschieden werden, ob knochenverbessernde Maßnahmen erforderlich sind und welche Augmentationsmethoden (z.B. Bone Spreading/Splitting, Sinusbodenelevation etc.) mit der Implantation zu kombinieren sind. Für den Langzeiterfolg ist neben der Art der Rekonstruktion der periimplantären Gewebe natürlich die Dauerstabilität dieser aufgebauten Knochenstruktur und des bedeckenden Weichgewebes eine wesentliche Voraussetzung.

Eine frühzeitige funktionelle Belastung, die Vermeidung häufiger Wechsel der Gingivaformer bzw. Abutments sowie der Einsatz von Keramikabutments mit individualisiertem Emergenzprofil bestimmen den ästhetischen Erfolg ebenso mit. Insbesondere im lagerschwachen und stark augmentierten Knochen ist die progressive Belastung und die funktionell adaptierte keratinisierte Mukosa vorteilhaft.

Abb. 20_ Röntgenkontrolle – nahezu mit der Planung identische Implantatpositionen.



_Kontakt	cosmetic dentistry
<p>Dr. Fred Bergmann Dr. Ulrich Müller Praxis Dr. Bergmann & Partner Heidelberger Str. 5–7 68519 Viernheim Tel.: 0 62 04/70 84 01 Fax: 0 62 04/91 26 62</p>	